

2017 - IIID - MD4062 - eksamen 1
Eksamensdato: 2017-05-15

1

Du vil starte behandling med antibiotika hos en pasient hvor du har sterk mistanke om infeksøs endokarditt. Pasienten er tidligere hjertefrisk og du har foreløpig ikke funnet noe annet utgangspunkt for en infeksjon. Han fjernet en visdomstann for 3 uker siden. Hvilken behandling er det riktigst å velge?

- A Penicillin pluss gentamicin pluss rifampicin
- B X** Penicillin pluss gentamicin
- C Vancomycin pluss gentamicin
- D Linezolid

000015919a/673e80f

2

En kvinne på 62 år har i 2 måneder hatt sterke smerter i nakke og strålende ut langs mediale overarm. Ved undersøkelse på nevrologisk poliklinikk har hun ikke noe sensorisk utfall, men har svekket kraft for fleksjon av fingre. Dype senerereflekser i armen er middels livlige og likt den andre armen. Spurlings test er positiv på den aktuelle siden. Du mistenker et cervikalt prolaps. Hvilken nerverot er mest sannsynlig affisert?

- A C5-roten
- B C6-roten
- C C7-roten
- D X** C8-roten

000015919a/673e80f

3

En 50 år gammel mann får påvist hypertensjon ved 3 konsultasjoner. Hvilke undersøkelser bør du få gjort ?

- A X** I blod: Natrium, kalium, kreatinin, urinsyre, kolesterol, glukose
I urin: stix og albumin/kreatinin-ratio
EKG
- B I blod: Natrium, kalium, calcium, kreatinin, urinsyre, kolesterol, metanefriner, renin, aldosteron
I urin: stix og dyrkning
- C I blod: kalium, fosfat, kreatinin, eGFR, kolesterol, glukose
I urin: stix
Ekko cor
- D I blod: Natrium, kalium, calcium, fosfat, kreatinin, karbamid, bikarbonat, albumin, Hgb.

000015919a/673e80f

4

En 69 år gammel kvinne legges inn på lokalsykehuset tiltrengende øyeblikkelig hjelp. Som turnuslege tilkalles du og ved ankomst er pasienten tydelig engstelig. Hun har åpenbare pusteproblemer med rikelige fremmedlyder i ekspiret, tendens til skummende fråde i munnen. Hun virker tørr i huden, men med kalde fingre og tær.

Blodtrykk måles til 190/110 mmHg, puls 95 regelmessig. EKG viser sinusrytme, ingen ischemitegn. Du antar at det her dreier seg om hjertesvikt med lungestuvning og du ønsker å komme raskt i gang med behandling.

Hvilket medikament er det beste for å gi rask og effektiv behandling til denne pasienten?

- A Kalsiumblokker i repeterte doser
- B Betablokkerer i lav dose med senere opptrapping
- C X** Nitroglycerin, først sublingualt, deretter intravenøst
- D ACE-hemmer i lav dose med senere opptrapping

000015919a/673e80f

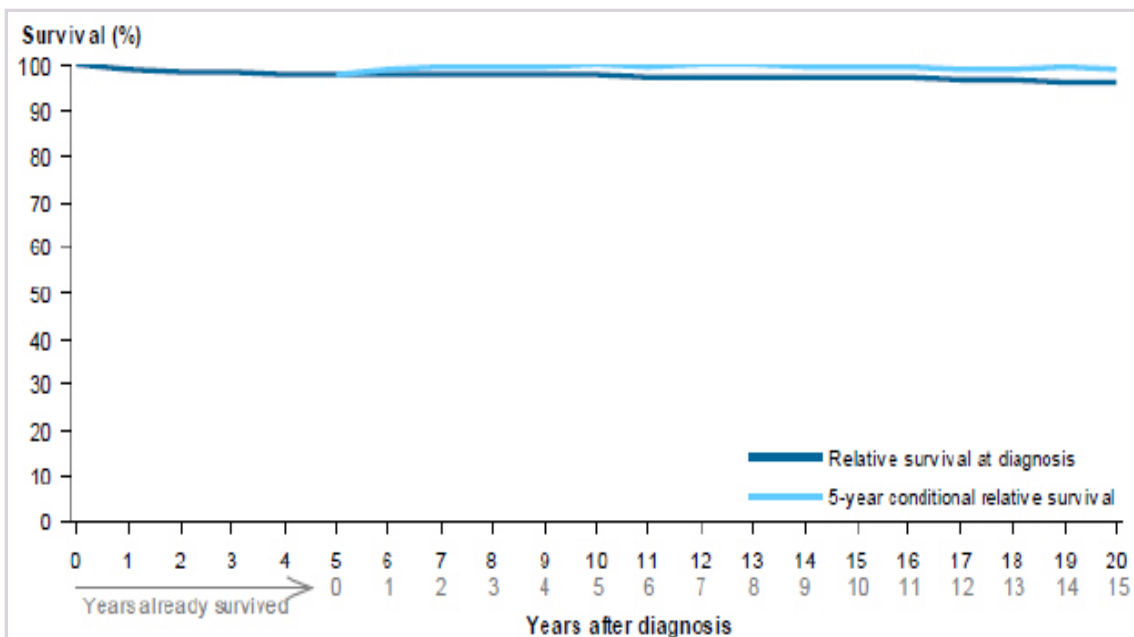
5

Dette er en overlevelseskurve ved en kreftsykdom i Norge 2015.

På X-aksen: År etter diagnose

På Y-aksen: Overlevelse

Hvilken kreftsykdom dreier det seg om?



- A X** Testikkelkreft
- B** Tykktarmskreft
- C** Nyrekreft
- D** Prostatakreft

000015919a/679e80f

6

En kvinne på 24 år og gravid i 1. trimester legges inn på gynekologisk avdeling etter å ha kastet opp over lengre tid. Hun har de siste 2 ukene blitt økende ustø. Hennes mann mener at hun også roter litt mer og glemmer ting. I dag fikk hun dobbeltsyn, og når du tilser pasienten så har hun en abducensparese på ve øye.

Hvilket vitamin bør pasienten få umiddelbart?

- A** Kobalamin (vitamin B12)
- B X** Tiamin (vitamin B1)
- C** Folsyre (vitamin B9)
- D** Riboflavin (vitamin B2)

000015919a/679e80f

7

En 7-årig gutt med afrikansk opprinnelse kommer med sin mor. Hun forteller at han klager over smerter i bryst og mage flere ganger i uka. Orienterende blodprøver viser (ref.omr. i parentes):

Hgb 8,9 g/dl (10,8-14,7) ,

MCV 86 fl (75-95),

MCH 30 pg (24,1-35,0),

retikulocytter 8% (0,5-1,7),

ferritin 54 ug/l (29-383),

vitamin B12 385 pM/l (150-850).

Hvilken prøve har størst sjanse til å avklare årsaken til guttens anemi?

- A** Osmotisk resistens av røde blodlegemer
- B** DAT Direkte antiglobulintest
- C** Homocystein
- D X** Hemoglobin elektroforese

000015919a/679e80f

8

Kvinne (42 år) er tidligere frisk og kommer nå til ditt kontor med smerter i venstre skulder. Smertene debuterte etter snømaking for 2 uker siden. Hun har fått problemer med å kle på seg og har store problemer med arbeid over skulderhøyde. Bevegelse av armen ut til sida er smertefullt. Ved undersøkelse av skulderleddene finner du følgende bevegelsesutslag:

Aktiv bevegelse	Høyre	Venstre
Fleksjon	180 grader	160 grader
Abduksjon	180 grader	80 grader
Innaddrotasjon	tommel til Th 6	Tommel til Th6
Utaddrotasjon	60 grader	40 grader

Ved passiv bevegelse finner du tilnærmet normale verdier, og mindre smerter
Hvilken tilstand er disse funnene mest forenlig med?

- A AC-ledds artrose
- B Adhesiv kapsulitt
- C Supraspinatus tendinopati
- D Glenohumoralleddsartrose

000015919a/679e80f

9

En mann på 35 år har diabetes type 1 uten seinkomplikasjoner. Siste Hba1c 7.3%. Du er hans fastlege. Han hadde nylig en føling med bevissthetstap. Han ikke tidligere hatt alvorlig føling med behov for hjelp men har dårlige varselsymptomer ved føling. Hans førerkort for personbil (klasse 1) går ut om 3 år.

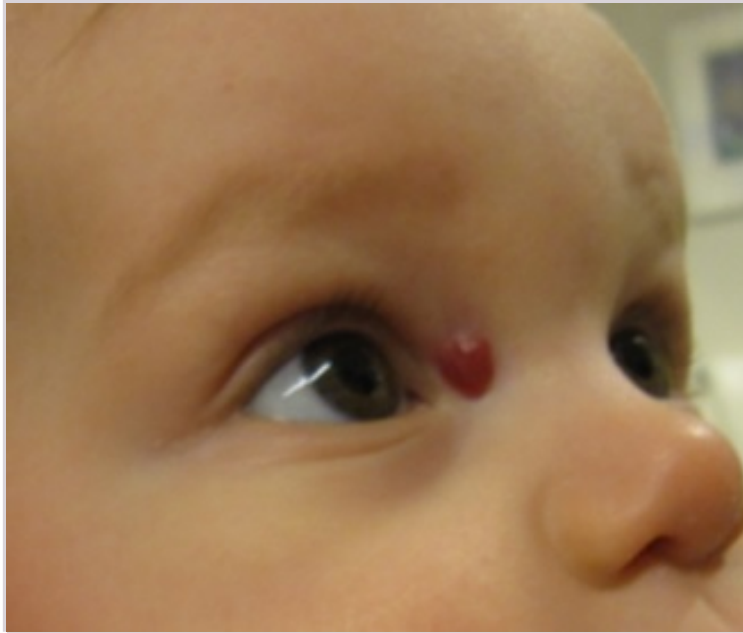Hvilke tiltak er det riktigst at den aktuelle følingsepisoden medfører i forhold til hans førerkort klasse 1?

- A Førerkortet bør inndras. Du må sende melding til fylkeslegen om dette
- B Du henviser han til snarlig kontroll ved diabetespoliklinikk
- C Du gir han muntlig kjøreforbud inntil han har fått vurdert om det er behov for endringer i insulinbehandlingen ved snarlig kontroll på diabetespoliklinikk
- D Den aktuelle følingsepisoden medfører ikke spesielle tiltak i forhold til hans førerkort klasse 1

000015919a/679e80f

10

Et foreldrepar kommer til deg på fastlegekontoret for en sjekk av sin datter på 3 måneder. De forteller at det dukket opp en rød kul ved det ene øyet noen uker etter fødselen. Denne kulen har gradvis vokst, og de lurer nå på hva dette er. Du undersøker barnet, og finner en liten erythematøs tumor på 7mm i diameter på høyre side av nesen medialt for høyre øye (se bilde). Det virker ikke som datteren er noe plaget av tumoren, og hun er ellers frisk, spiser godt og viser normal utvikling. Hva er mest sannsynlige diagnose?



- A X** Cavernøst hemangiom («Jordbærflekk»)
 - B** Nevus flammeus ("Port Wine Stain")
 - C** Amelanotisk melanom
 - D** Kaposi sarkom
-

000015919a679e80f

11

En 50 år gammel mann med Diabetes type 2 siste 5 år har den siste tiden plagdes med nummenhet og prikninger i venstre finger 2-5 (pekefinger til lillefinger) med forverring under arbeid (tømmerdrift i skogen; hånden føles svakere enn før under arbeid) og han kan våkne av nummenhet i venstre hånd om natten. Tidligere ingen symptomer fra nervesystemet.

Nevrografi av motoriske og sensoriske nerver i bena er normal. I venstre hånd er motorisk nevrografi i ulnaris og medianus normal, sensorisk hastighet er 65 m/s fra finger 5 til håndledd med amplitude 4 uV og 48 m/s fra finger 3 til håndledd med amplitude 1.5 uV (normalt 3 uV og 50 m/s eller mer).

Hva er den mest sannsynlige diagnosen?

- A** Diabetisk polyneuropati
 - B** Angina pectoris
 - C** Ulnarisentrapment i albuen
 - D X** Karpaltunnelsyndrom
-

000015919a679e80f

12

En 53 år gammel mann kommer på allmennlegekontoret ditt med hevelse i venstre legg. Han har en temperatur på 38,2. Du måler en omkretsforskjell på 3,5 cm og han angir palpasjonsømhøhet bak i tykkleggen. Du gjør en D-dimer hurtigtest som er negativ.

Hva er riktigste tiltak?

- A X** Rekvirere ultralydundersøkelse av underekstremiteten.
 - B** Be ham legge beinet høyt, se det an, og ta ny kontakt ved forverring.
 - C** Starte antikoagulasjonsbehandling med lavmolekylært heparin med overgang til warfarin i 3 mndr
 - D** Starte antibiotikabehandling med penicillin på diagnosen erysipelas
-

000015919a679e80f

13

Du er fastlege, og en ung mann på 27 år kommer til deg, og ønsker behandling for sin kløende og flassende hodebunn. Han har prøvd ulike sjampoer mot flass på nærbutikken, og ingenting har hjulpet.

Ved undersøkelse finner du velavgrenset, infiltrert erythem med skjelling i store deler av hodebunnen som også går litt utenfor hårfestet. Du undersøker resten av kroppen, og finner velavgrensede, erythematøse, lett infiltrerte, skjellende lesjoner på albuer og knær samt velavgrenset erythem i rima internates.

Hvilken behandling er best å gi denne mannen for hans hodebunnsplager?

- A X** Topikalt liniment med gruppe III steroid og keratolytikum
- B** Topikalt liniment med antibiotikum (f.eks clindamycin)
- C** Sjampo med kløestillende og fuktighetsgivende effekt
- D** Sjampo med antimykotisk effekt

000015919a/679e80f

14

En 21 år gammel kvinne kommer til fastlegen fordi hun er plaget med hodepine. Du kommer til at hun har typisk migrene med kraftige anfall der hun blir kvalm og sengeliggende et døgn, og noen ganger med oppkast. Ved ca halvparten av anfallene har hun før anfallene synsforstyrrelse i form av et felt med siksaklinjer som gradvis øker i størrelser og beveger seg over synsfeltet. Disse anfallene er nå stadig oftere, siste måned etter at hun begynte i ny jobb har de kommet ukentlig, og hun har måttet være en del borte fra jobb. Auraen har vart opptil 30 minutter. Hun røyker, har prøvd å slutte et par ganger med det uten å lykkes, men har kommet ned til et forbruk på ca 10 sigaretter om dagen. Har i ett års tid brukt østrogenholdige p-piller. Som ett av flere tiltak mener legen at pasienten må slutte med P-pillene.

Hva er viktigste grunn til at legen gir dette rådet?

- A** P-piller og røyking forverrer migrene med aura hos unge kvinner
- B X** Migrene med aura sammen med p-piller og røyking øker risikoen for hjerneslag
- C** P-piller og røyking kan ikke kombineres med anfallsmedisiner (triptaner) for migrene
- D** P-piller og røyking gjør at man ikke kan bruke beta-blokker som forebyggende migrenemedisin

000015919a/679e80f

15

En 45 år gammel mann som har revmatoid artritt og får immunsupprimerende behandling med anti-TNF behandling innlegges med spørsmål om bakteriell meningitt. Det utføres en spinalpunksjon og det lages et Gram-preparat. Den vakthavende mikrobiologen ringer og sier at de ser gram-positive staver i preparatet.

Hvilken bakterie er overveiende sannsynlig årsak til meningitt hos denne pasienten?

- A X** *Listeria monocytogenes*
- B** *Hemophilus influenzae*
- C** *Streptococcus pneumoniae*
- D** *Neisseria meningitidis*

000015919a/679e80f

16

En 30 år gammel kvinne kommer fordi hun har fått smerter i 2. og 3. tå på høyre fot. Begge tærne er diffust tykke og ømme ved berøring. Av journalen går det fram at hun også har en uveitt. Hun har negativ RF IgM anti-CCP og ANA. Hennes far har hatt reaktiv artritt og mor har en hudsykdom som hun ikke vet navnet på. Ved negleundersøkelse finner legen forandringer som minner om pitting. Hvilken revmatisk sykdom er mest sannsynlig?

- A X** Psoriasis artritt
- B** Revmatoid artritt
- C** Systemisk lupus erythematosus (SLE)
- D** Urinsyreartitt

000015919a/679e80f

17

En 80 år gammel mann har for 10 år siden fått radikal strålebehandling mot prostata (Prostatakreft T3N0M0). Han er i god almentilstand og kommer gående til deg på legekantoret. Han tok blodprøver for fire dager siden. Han har smerter i lumbale rygg, utstråling til L4-området venstre side.

Laboratorieprøver (ref.omr. i parentes):

PSA 110 mikrogram/l (< 4,4),

ALP 20 U/l (35-105).

Hva er riktigst å gjøre?

- A Henvise til strålebehandling
- B Starte smertebehandling og avtale kontroll om to uker.
- C X** Starte smertebehandling og henvise til spesialisthelsetjenesten.
- D Legge ham inn som øyeblikkelig hjelp. Mistanke om medullakompresjon.

000015919a/679e80f

18

En kvinne på 30 år, med et tidligere rusproblem, overflyttes fra infeksjonsavdelingen til rehabilitering, tre uker etter at hun fikk en encephalitt med HSV 1 virus. MR viser signalforandringer frontalt på venstre side og temporalt på begge sider, bl.a i hippocampus og amygdala, mest utbredt på venstre side. Ved overflyttingen er hun rastløs, hun snakker veldig mye, men gjentar seg selv og svarer ikke konkret på de spørsmålene hun får. Hun putter klær i søppelposen og gjør rare ting med maten hun blir servert. Hun sier at hun vil hjem, siden det ikke feiler henne noen ting. Du har vakt, og noen timer senere blir du oppringt fra avdelingen fordi hun krever å bli skrevet ut. Du oppfordrer henne til å bli i avdelingen, siden det ikke er noen hjemme hos henne. Dette nekter hun, hun blir sint og ville ha gått ut dersom ikke en sykepleier blokkerte utgangsdøra. Du lykkes ikke i å få henne bort fra utgangsdøra. Hva er riktigst å gjøre i denne situasjonen?

- A X** Du vurderer henne til ikke å være samtykkekompetent og at det er til fare for henne selv hvis hun skrives ut. Du fatter et tvangsvedtak etter § 4A om at hun skal holdes tilbake i institusjonen og ber pleierne holde utgangsdøra stengt for henne og tilkalle en ekstravakt.
- B Du vurderer henne til ikke å være samtykkekompetent, men du lar henne dra siden du ikke anser det som helt nødvendig helsehjelp å være i institusjonen.
- C Du vurderer henne til å være samtykkekompetent og at hun derfor har rett til å nekte å motta helsehjelp. Du lar henne dra og journalfører at hun skriver seg ut på eget ansvar.
- D Du vurderer henne til ikke å være samtykkekompetent, og begjærer tvangsinnleggelse i psykiatrisk avdeling for å kunne holde henne tilbake i en institusjon.

000015919a/679e80f

19

Du oppsøkes på legekantoret av en 65 år gammel, slank og aktiv kvinne som sier hun har fått så vondt i høyre hofte. Smertene har kommet i løpet av siste halvår og økt på gradvis. Hun har smerter ved gange, og etter hvert har hun fått smerter også om natta. Hun har mest smerter i det hun skal begynne å gå om morgenen. Du tar noen blodprøver som alle viser prøvesvar innenfor det normale: CRP <5, SR 18, Hb 13,4, LPK 6,5, trombocytter 300, urat 250, Revmatod faktor negativ. Hva er den mest sannsynlige diagnosen?

- A X** Artrose
- B Arthritis urica
- C Revmatoid artritt
- D Spondylartritt

000015919a/679e80f

20

En kvinne på 60 år har hatt en rekke lavenergibrudd og fikk påvist osteoporose ved beintetthetsmåling for mange år siden. Hun har fått behandling med Calcigran forte og Alendronat uketablett i 9 år. Nylig pådro hun seg to vertebrale frakturer i forbindelse med et lite traume. Beintetthetsmåling viser T-score på -3.0 i rygg, -2.6 i lårhals. Pasienten har for øvrig vært frisk. Hvilken behandling vil nå være den beste for pasienten?

- A Fortsatt behandling med Alendronat
- B Zoledronsyre (intravenøst bisfosfonat)
- C Denosumab (antistoff mot RANKL)
- D X** Teriparatide (parathyroideaanalog)

000015919a/679e80f

21

Hvor mange pasienter med kreft under palliasjon har også klinisk alvorlig depresjon?

- A 3%
- B X** 15%
- C 70%
- D 90%

000015919a879e80f

22

En mann på 39 år har det siste året hatt økende plager med kløe og svie på glans penis samt problemer med å trekke forhuden skikkelig tilbake. Han har hatt fast partner siste 7 år, men det har vært smertefullt å ha samleie det siste halvåret. Han er ellers frisk, bruker ingen faste medisiner og har ingen kjente allergier.

Ved undersøkelse av genitalia finner du på glans penis og på preputiet hvitlige arraktige drag, eccymoser og lett sårdannelse. Du tar en 3 mm stansebiopsi, og i patologens svar får du vite at det er degenerasjon av basallaget og lymfocytinfiltrat i overgangen mellom epidermis og dermis. Du har tatt en pinnprøve fra et av sårene, og fått beskjed om at det ikke er tegn til sopp. Det er i tillegg normal bakterieflora.

Hva er mest sannsynlige diagnose?

- A Invers psoriasis
- B X** Lichen sclerosus
- C Hyppig recidiverende herpes simplex type II utbrudd
- D Basalcellecarcinom av morphea type

000015919a879e80f

23

Hvilket medikament anbefales brukt som grunnmedikasjon og kontinuerlig behandling hos alle pasienter med systemisk lupus erytematosus (SLE), også gjennom svangerskap og ved amming?

- A X** Hydroxyklorokin (Plaquenil)
- B NSAIDs (ikke-steroide antiinflammatoriske medikamenter)
- C Methotrexate
- D Prednisolon

000015919a879e80f

24

En kvinne som er gravid i 1. trimester kommer til ditt legekantor med lette tegn til urinveisinfeksjon. Dyrkning av urinen viser rikelig oppvekst av E. coli. Du velger å starte behandling med antibiotika. Hvilket behandlingsopplegg er riktigst?

- A Ciprofloxacin (Ciproxin) i 3 dager
- B Cefuroxim (Zinacef) i 3 dager
- C Trimetoprim (Trimetoprim) i 5-10 dager
- D X** Pivmecillinam (Selexid) i 5-10 dager

000015919a879e80f

25

En mann på 44 år har vært hos deg som fastlege flere ganger med rygg smerter som stråler glutealt mest på høyre side, men ingen nevrologiske utfall. Han har tidligere trent aktivt, men opplever at både løping og skiløping forverrer plagene. Du har henvist ham til MR av LS columna, og i svaret står det at han har Modic grad 1 forandringer i L5/S1 nivå, ellers ingen relevante funn. Hva er det riktigst å anbefale?

- A** Henvise fysioterapeut for styrketrening og spesifikk trening av kjernemuskulatur
- B Gi ham behandling med Amoxicillin i 3 måneder
- C Henvise ortoped for vurdering av operasjon med skiveprotese
- D X** Henvise ham til tverrfaglig ryggrehabiliteringsgruppe

000015919a879e80f

26

En 55 år gammel mann har vært hos fastlegen og fornyet sine medisiner. Han kommer nå til apoteket, og der har de noen kritiske kommentarer og ber han kontakte legen sin igjen før de vil levere ut medisinene. Han har fått resept på følgende:

Atenolol (betablokker) 100 mg x1, Adalat Oros (kalsium kanal blokker) 60 mg x1, Furix Retard (loop diuretikum) 60 mg x1.

I siste notat fra fastlegen fremgår det blant annet at han har hypertensjon (BT ca 135-145/80), overvekt, nedsatt glukosetoleranse, men ikke sikker diabetes mellitus, blir raskt tungpust hvis han går i bratte bakker, smerter i et kne etter korsbåndsskade for 10 år siden,.

Lab.prøver (ref.omr.i parentes):

Hb 15 g/dl (13-16),

Na 137 mmol/l (135-145),

K 4.1 mmol/l (3.5-4.5),

kreatinin 98 mikromol/l (60-105),

glukose 7.1 mmol/l (3.5-6),

kolesterol 5.5 mmol/l (3,9 - 7,8),

urinsyre 255 mmol/l (150-300),

u-stix: Albumin 1+, Leukocytter 1+, Nitritt - (neg)

Hvilket svar skal du gi til pasienten / apoteket?

- A X** Skifte ut Atenolol og Furix Retard med Lisinopril (ACE-hemmer)
- B** Skifte ut Atenolol med Lisinopril (ACE-hemmer)
- C** Man bør legge til Lisinopril (ACE-hemmer) pga proteinuri
- D** Ingen endringer er nødvendig, medisineringen er godt gjennomtenkt

000015919a9f79e80f

27

En kvinne på 30 år kommer til deg på legekontoret med hevelse i fingrene og morgenstivhet. Hun forteller at hennes datter på 2 år nylig har hatt en virusinfeksjon med feber og utslett, men har nå blitt frisk.

Ved undersøkelse har pasienten hevelse i MCP 2-5 bilateralt. Hun har ingen eksanther og normale funn over lunger og hjerte. Du finner ingen tegn til affeksjon av andre organer enn ledd.

Du rekvirerer anti-CCP og IgM-RF, som er begge negative. Ved kontroll etter 2 måneder har symptomene gått tilbake.

Hva er den mest sannsynlige diagnosen?

- A** Revmatoid Artritt
- B** Bakteriell artritt
- C** Artritt på bakgrunn av Borrelia Burgdorferi
- D X** Viral artritt på bakgrunn av Parvovirus

000015919a9f79e80f

28

En kvinne på 66 år får påvist lett forhøyet kalsium ved en rutinekontroll, Hun har også forhøyet ionisert kalsium og paratyreoideahormon, forenlig med en primær hyperparatyreoidisme.

Hvilken differensial diagnose kan gi et tilsvarende bilde?

- A** Myelomatose
- B** Nyresvikt
- C** Overdosering med vitamin D
- D X** Familiær hypokalsiurisk hyperkalsemi

000015919a9f79e80f

29

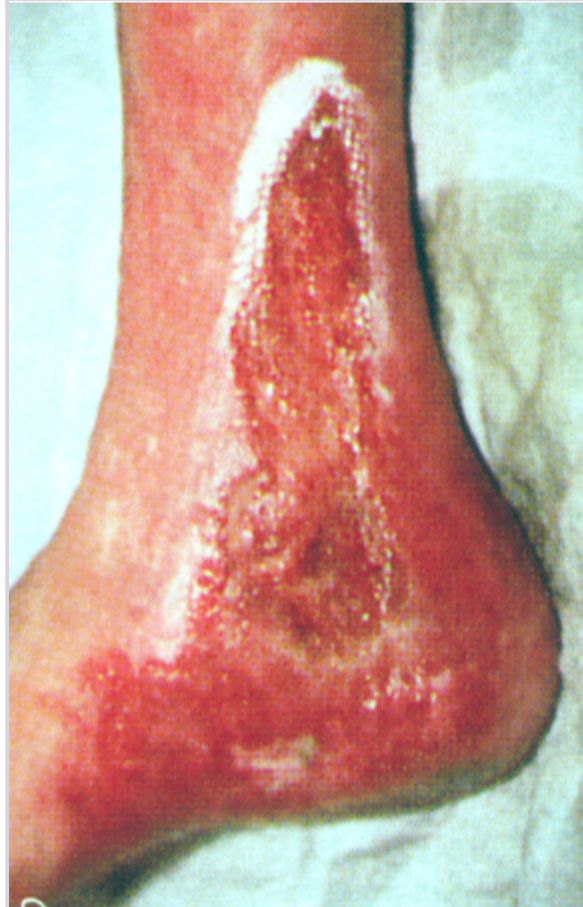Det er flere grunner til at menn opplever erektil dysfunksjon. Hva er de vanligste fysiske årsakene til erektil dysfunksjon?

- A X** Diabetes og hjerte- kar sykdommer.
- B** Forstyrrelse i hormonbalanse og neurologiske sykdommer.
- C** Skade på nevrovaskulære bunt etter bekkenkirurgi.
- D** Traume med affeksjon av ryggmarg

000015919a9f79e80f

30

En kvinne på 64 år har et venøst sår lokalisert til høyre, mediale ankel. To ganger i uken drar hun på legekantoret for sårskift. Denne uken tilser du som fastlege såret etter at bandasjer og kompresjonsbind er fjernet. Selve såret er mindre og grunnere enn da du så det sist for 2 uker siden, og du synes det er fin heling. Pasienten har mindre smerter, du ser områder med friskt granulasjonsvev i sårsengen og det er lite fibrin. Langs proximale sårkant ser du rester av sinkpasta med tilgrensende frisk hud. Langs distale sårkant og et godt stykke nedenfor denne er derimot huden erythematøs, masserert og irritert. Se bilde.



Hva er mest sannsynlig årsak til at huden distalt for såret ser slik ut?

- A X** Sårvæske har irritert huden distalt for såret
- B** Kompresjonsbandasjen har vært for stram
- C** Sårinfeksjon
- D** Leukocytoclastisk vaskulitt

000015919a873e80f

31

En 40 år gammel kvinne har i løpet av de siste 6 månedene fått økende hard hud fra MCP rekken og distalt begge hender. Hun har i flere år hatt tendens til "likfingre" med anfall hvor fingrene blir kalde og hvite. Ved kapillærmikroskopi sees patologiske forandringer med slyngede, utvidede kapillærer og enkelte blødninger. I ansiktet har kvinnen små punktformige blødninger. Blodprøver viser normal SR og CRP. ANA positiv, RF positiv, anti-centromer antistoff positiv. Hvilken diagnose er den mest sannsynlige?

- A** Revmatoid artritt
- B** Systemisk sklerose av diffust utbredt type
- C X** Systemisk sklerose av begrenset type (CREST)
- D** Mixed Connective Tissue Disease (MCTD)

000015919a873e80f

32

Hvilken mikrobe er vanligste årsak til neglsopp?

- A Candida albicans
 - B Microsporum canis
 - C Malassezia furfur
 - D X Trichophyton rubrum
-

000015919a879e80f

33

Mann 45 år er frisk fra før, snublet i trappa og slo hodet i 16-tiden. Kollegaen observerte at han mistet bevisstheten 20-30 sekunder. Han føler seg likevel i fin form etter en halvtime. Kona kommer hjem fra kveldsvakt kl 22 og insisterer på at han likevel skal oppsøke legevakten. Du undersøker han som turnuslege og konkluderer at han har GCS skår 15, amnesi for fallet og god allmentilstand med kun lett hodepine. Han er uten tegn til nevrologiske utfall.

Hva er riktigst å gjøre videre (i følge skandinaviske retningslinjer)?

- A Observere han ved sykehuset natta over selv om CT caput er normal
 - B Observere han ved sykehuset uten CT caput, og sørge for at han er våken de neste 12 timene
 - C X Rekvirere CT caput og sende han hjem med observasjon hjemme dersom CT er normal
 - D Sende han hjem uten CT caput, men be samboeren vekke han noen ganger om natta
-

000015919a879e80f

34

En kvinne på 33 år har hatt type 1 diabetes i ett år. HbA1c er 8.5 %. Hun bruker middels langsomtvirkende (NPH) insulin morgen og kveld pluss hurtigvirkende insulinanalog før måltidene. Det siste måltidet spiser hun ca kl 20. Hun har aldri hatt nattlig føling eller føling med symptomer. Hun har blodsukker ved sengetid rundt 6-7.5 mmol/l mens fastende blodsukker om morgenen oftest ligger rundt 10 mmol/l. Hun synes dette er rart siden hun aldri spiser eller drikker om natten. Du er hennes fastlege, og hun spør deg om dette.

Hva er den mest sannsynlige forklaringen?

- A For liten dose hurtigvirkende insulinanalog til kveldsmat ca kl 20
 - B Nattlig føling med hormonell motregulering og derfor stigende blodsukker på morgenen
 - C X For liten dose middels langsomtvirkende (NPH) insulin ved sengetid ca kl 23
-

000015919a879e80f

35

I behandlingen av opioidoverdoser brukes en bestemt antidot. Hvilken?

- A X Nalokson
 - B Atropin
 - C Flumazenil
 - D Naltrekson
-

000015919a879e80f

36

Du blir tilkalt til en 39 år gammel mann som har hatt et krampeanfall. Det er mistanke til alkoholmisbruk. Blodtrykk og puls er tatt av ambulansetjenesten. Hvilke funn er typisk for abstinensanfall?

- A Takykardi og lavt blodtrykk
 - B X Takykardi og høyt blodtrykk
 - C Bradykardi og høyt blodtrykk
 - D Bradykardi og lavt blodtrykk
-

000015919a879e80f

37

Tidligere frisk 22 år gammel kvinne konsulterer lege på grunn av hyppig vannlating med svie de siste 4-5 dager. Du tar imot pasienten, undersøker og finner ømhet i nedre del av magen ved palpasjon. Urinprøver viser 3+ på blod og 3+ hvite, nitritt pos. Hun er afebril. Hva er riktigste tiltak?

- A Starte behandling med antibiotika og bestiller CT av urinveier, uten kontrast, for å redusere stråledosen.
- B Starte behandling med antibiotika, sende inn urin til bakteriologisk undersøkelse, bestille UL av abdomen for å utelukke annen patologi i urinveiene.
- C X** Sende pasienten hjem med resept på tredagers antibiotikakur. Ingen radiologisk utredning.
- D Sende urin til bakteriologisk dyrkning slik at riktig antibiotika kan gis. Du bestiller også trefase CT av urinveier siden pasienten har mikroskopisk hematuri.

000015919a9f79e80f

38

En 60 år gammel mann innlegges ved lokalsykehus etter akutt oppstått hodepine og svimmelhet. Han er konfus, men ellers våken. Han kaster opp. CT viser en stor blødning i høyre del av cerebellum. 4. ventrikel er komprimert og temporalhornene er noe oppblåst. CT-angiografi viser ingen aneurismer eller karmalformasjoner. Fra internundervisningen ved medisinsk avdeling ble det gjennomgått to store randomiserte studier (Stich I og Stich II) som viste at nevrokirurgisk evakering av intracerebrale hematomer ikke gir noen sikker behandlingsgevinst. Kan det likevel være hensiktsmessig med kirurgisk behandling hos denne pasienten?

- A Nei. Det er lite sannsynlig at den lokale nevrokirurgiske avdelingen klarer å få til bedre resultater enn det man ser i store, internasjonale randomiserte, kontrollerte studier
- B Nei. Konservativ behandling er vist å være like bra. Det er ikke vitenskapelig belegg for at evakuering av intracerebrale hematomer gir noen gevinst.
- C X** Ja. Ved store blødninger i cerebellum vil det oppstå trykk mot hjenestamme, hydrocephalus og ofte hjernetamponade dersom man ikke gjør avlastende kirurgi
- D Ja. Randomiserte studier er ofte misvisende.

000015919a9f79e80f

39

En 63 år gammel mann har røyket tilsvarende 25 pakke-år. En CT-undersøkelse viser en svulst i høyre overlapp og forstørrede mediastinale glandler. Bronkoskopisk biopsi viser at det foreligger et adenokarsinom. Hva er det mest korrekte neste steg i utredning eller behandling?

- A Lobektomi og disseksjon av mediastinale glandler.
- B Konvensjonell stråleterapi av svulsten og mediastinale glandler.
- C Øsofagoskopi for å se etter innvekst i øsofagus.
- D X** Endobronkial ultralyd (EBUS) med biopsiering av mediastinale glandler.

000015919a9f79e80f

40

En 59 år gammel mann oppsøker deg som fastlege da han har fått rygg smerter som stråler ned på lateralsiden av lår og legg på høyre side. Ved undersøkelse finner du Lasegues prøve positiv. Nedsatt sensibilitet i mediale del av foten, inklusiv storetå. Sidelike og middels livlige senerereflekser. Normal kraft. Da plagene ikke går over på 6 uker bestiller du lumbal MR. I følge MR-beskrivelsen er det degenerative forandringer på flere lumbale nivå, med skivebukninger i de tre nederste skivevivar og billedmessig affeksjon av høyre L4, L5 og S1-rot. Dersom det er operasjonsindikasjon - hvilket/hvilke nivå bør kirurgen operere?

- A L5/S1 (S1-roten)
- B L3/L4 (L4-roten)
- C L4/L5 og L5/S1 (L5-roten og S1-roten)
- D X** L4/L5 (L5-roten)

000015919a9f79e80f

41

Hvilke 6 modifiserbare risikofaktorer forekommer hyppigst hos pasienter som får hjerneslag i Norge (og Skandinavia) ?

- A Høyt blodtrykk, Røyking, Lav fysisk aktivitet, Ugunstig lipidprofil, Høygradig karotis stenose, Østrogen subsitusjon
- B Høyt blodtrykk, Røyking, Lav fysisk aktivitet, Ugunstig lipidprofil, Atrieflimmer, Høyt alkoholkonsum
- C X** Høyt blodtrykk, Røyking, Lav fysisk aktivitet, Ugunstig lipidprofil, Atrieflimmer, Diabetes
- D Høyt blodtrykk, Røyking, Lav fysisk aktivitet, Ugunstig lipidprofil, Atrieflimmer, Høygradig karotis stenose.

000015919a/679e80f

42

Hvilken større nerve går under fleksor-retinaklet (carpal-ligamentet)?

- A Nervus ulnaris
- B X** Nervus medianus
- C Nervus radialis
- D Nervus radialis superficialis

000015919a/679e80f

43

Kvinne 24 år oppsøker deg på fastlegekontoret fordi hun siste måned har kjent en kul på halsen. Den har ikke vokst siden hun oppdaget den. Hun har ikke hatt feber. Du undersøker henne og palperer en uøm lymfeknute på 2x3cm ve fossa supraclav. Hun tror det er samme sted hun kjente en kul også ca. 6 måneder tilbake, men den forsvant nesten helt av seg selv før den nå har vokst igjen. Blodprøver på legekontoret: SR 34, CRP 38, Hemoglobin 12,5, Leukocytter 12,8, granulocytter 9,8, trombocytter 270. Du henviser henne til lokal ØNH poliklinikk for biopsi hvor de gjør finnålsaspirasjon og hvor cytologi viser irregulær lymfoid hyperplasi.

Hvilken diagnose er mest sannsynlig?

- A Follikulært NonHodgkin Lymform
- B Lateral halscyste
- C X** Hodgkin Lymfom
- D Mononukleose

000015919a/679e80f

44

En 28 år gammel mann med type 1 diabetes har fått påvist mikroalbuminuri og diabetes retinopati grad 1. Han har hatt diabetes i 9 år. Han har forholdsvis dårlig compliance og har kun sporadisk kommet til legesjekk. Ved klinisk undersøkelse har han blodtrykk 114/70 mmHg. Det er for øvrig normal klinisk undersøkelse.

Lab.prøver (ref.omr i parentes):

kreatinin 97 mikromol/l (60-105)

HgbA1c 8.1% (4,3-5,6)

U-stix: protein +, ellers negativ (negativ), u-albumin/kreatinin ratio: 15 mg/mmol (< 2,5)

Hva er riktig vurdering og riktigste tiltak for å bremse progresjon av nyreskade hos ham?

- A De aktuelle kliniske funn og laboratoriestatus har liten betydning for videre prognose for nyreskade. Foreløpig er ingen videre tiltak indisert
- B Han har diabetes nefropati. Han bør behandles med ACE-hemmer eller angiotensin 2-blokker
- C X** Han har begynnende nyreskade. Bedre blodsukkerkontroll vil være forebyggende mot mikroangiopati og vil kunne reversere mikroalbuminurien
- D Han har lavt blodtrykk og fordi god blodtrykksregulering er viktigste tiltak for å bremse nyreskade, er det ingen flere medisinske tiltak indisert nå

000015919a/679e80f

45

Du jobber på skaden og inn kommer en 20 år gammel kvinne. Hun har tråkket over under håndballspill og skadet en ankel. Du tar røntgenbilder, som viser brudd i fibula ca 10 cm over lateral malleoli og at det er 5 millimeter dislokasjon av frakturen. Hvilken Weber klassifikasjon passer best på dette, og hvilken behandling skal hun ha?

- A Weber type B og hun skal ha gipsbehandling
- B Weber type B og hun skal ha operativ behandling
- C X** Weber type C og hun skal ha operativ behandling.
- D Weber type C og hun skal ha gipsbehandling

000015919a/679e80f

46

En 89 år gammel kvinne kommer til deg på legevakt pga. svimmelhet og tung pust den siste uken. Hun er tidligere frisk.

Som ledd i vurderingen tar du et EKG som viser at ventriklene går helt regelmessig med en frekvens på 40/min og atriene helt regelmessig med en frekvens på 70/min.

Hva er arytmidiagnosen og hva er riktig videre håndtering?

- A Pasienten har AV-blokk grad 2 Mobitz type II og bør henvises for snarlig poliklinisk vurdering.
- B X** Pasienten har AV-blokk grad 3 og bør innlegges sykehus direkte.
- C Pasienten har AV-blokk grad 2 Mobitz type II og bør innlegges sykehus direkte.
- D Pasienten har AV-blokk grad 3 og bør henvises for snarlig poliklinisk vurdering.

000015919a/679e80f

47

En 58 år gammel mann kommer til fastlegekontoret fordi han de siste tre ukene har merket hevelse rundt ankene og i hendene. Han er ellers i fin form, og er tidligere frisk. Han er skiftarbeider med tungt fysisk arbeide, røyker og spiser mye ferdigmat. Ved klinisk undersøkelse har han BT 150/90, og det er moderate generaliserte ødem. Forøvrig normal klinisk status.

Lab.prøver (ref.omr i parentes): Hb 16,5 g/dl (13,4-17)

Na 136 mmol/l (137-145) K 3,9 mmol/l (3,6-4,6)

Kreatinin 86 µmol/l (60-105) Albumin 22 g/l (36-45)

Kolesterol 8,4 mmol/l (3,9-7,8) Urinstix: albumin 4+, ellers negativ (negativ)

Hva er riktig å gjøre:

- A Starte behandling med diuretika og statin, ny kontroll om to-tre uker
- B Anbefale kostomlegging med reduksjon av mettede fettsyrer og salt, ny kontroll om en til to måneder.
- C Henvise til rask konsultasjon hos kardiolog for vurdering og eventuelt ekkokardiograf
- D X** Henvise til rask konsultasjon hos nefrolog for vurdering og eventuelt nyrebiopsi

000015919a/679e80f

48

En eldre dame (72 år) faller på kjøkkengulvet hjemme. Røntgenbilder ved Akutt-poliklinikken på St. Olavs Hospital viser at hun har pådratt seg et udislokert låhalsbrudd (FCF), Garden type 2, på høyre side. Hun har diabetes type II og stabil angina pectoris.

Hva er mest riktige behandling?

- A Berolige pasienten og sende henne hjem med krykker og smertestillende
- B Innleggelse og operativ behandling med fjerning av caput femoris og innsetting av hemiprotese
- C X** Innleggelse med operativ stabilisering av fraktur med 2 collumskruer
- D Innleggelse med strekkbehandling i 4 uker og endokrinologisk og kardiologisk tilsyn

000015919a/679e80f

49

Sykdomsprevalens varierer i betydelig grad mellom primær- og spesialisthelsetjenesten. Dette har betydning for anvendelse av diagnostiske tester i utredning av et symptom. Det er laget grunnleggende klinisk-epidemiologiske begreper som allmennlegen må kjenne til og kunne bruke. Hva menes med begrepet Presisjon i denne sammenheng?

- A Sjansen for negativ test hos en syk person sammenlignet med sjansen hos en frisk person
- B Sjansen for positiv test hos en syk person sammenlignet med sjansen hos en frisk person.
- C X** Når en test har liten tilfeldig målefeil og resultatene har liten spredning fra gang til gang
- D Antall syke blir korrekt klassifisert som syke

000015919a973e80f

50

En 69 år gammel kvinne oppsøker deg på ditt legekantor på grunn av opplevd tungpust når hun går i motbakker og ved trappegang. Dette er nytt for henne og hun ønsker å vite årsaken til plagene, og om det er hjelp å få.

Som en av flere tentative diagnoser har du overveid at dette kan være hjertesvikt med lungestuvning. For å få hjelp til å avklare problemstillingen tar du en del blodprøver.

Hvilken blodprøve er best egnet til redusere mistanken om hjertesvikt i det tilfelle blodprøvesvaret er innenfor referanseområdet?

- A Hemoglobin
- B Kreatinin
- C Fritt thyroxin, T4
- D X** NT-proBNP

000015919a973e80f

51

Ved luksasjon i skulderleddet (humeroscapulærleddet) vil en i en del tilfeller kunne se ledsagende nerveskade.

Hvilken nerve er hyppigst skadet?

- A Nervus medianus
- B Nervus radialis
- C Nervus ulnaris
- D X** Nervus axillaris

000015919a973e80f

52

Med alderen skjer en rekke fysiologiske endringer som kan være av betydning for farmakokinetikken til legemidler, som redusert leverfunksjon, redusert nyrefunksjon, redusert albuminnivå og redusert perfusjon av indre organer.

Hvilke farmakokinetiske endringer er generelt av størst betydning for legemiddelbehandlingen av eldre?

- A Redusert perfusjon av indre organer
- B Redusert leverfunksjon
- C Redusert albuminnivå
- D X** Redusert nyrefunksjon

000015919a973e80f

53

En 21 år gammel mann som studerer til sivilingeniør har det siste døgnet oppført seg så påfallende at naboene på studentboligen tilkaller legevakt. Vennen rapporterer at mannen var på fest og var "godt beruset" 5 dager tidligere. Etter det var han imidlertid "helt normal" i et noen dager før han siste døgn har gjemt seg i en kjellerbod med hermetikkbokser og klærne han pleier ha på fjelltur. Han har sagt til flere andre at de må gjemme seg for det pågår et gassangrep fra amerikanske fly. Naboene er meget opprørt.

Hva er mest sannsynlige diagnose?

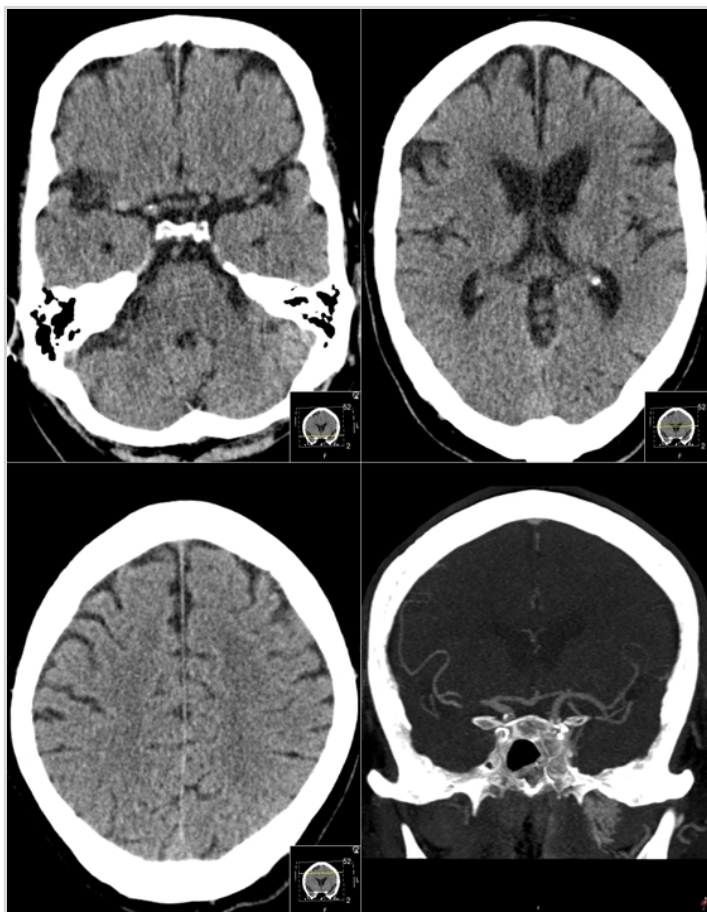
- A Angst
- B X Rusutløst psykose
- C Schizofreni
- D OCD (tvangslidelse)

000015815a/679e80f

54

Du er lege i spesialisering på et mindre lokalsykehus. En tidligere frisk 59 år gammel mann kommer til akuttmottaket med ambulansse kl. 09.20 på grunn av akutt innsettende symptomer i form av lammelse i venstre arm og ben, med debut kl 08.35. Pasienten tas rett til CT-lab der du gjør neurologisk undersøkelse som bekrefter venstresidig hemiparalyse. På CT caput får man mistanke om hyperdens media tegn på høyre side før CT angiografien foreligger. Vedlagt bilde viser tre transversale snitt fra CT caput og ett koronalt bilde fra CT angiografi.

Hva er mest riktig håndtering av denne pasienten videre?



- A CT-undersøkelsen er uten patologiske funn og pasienten observeres på sengepost med rask mobilisering.
 - B Pasienten gis intravenøs trombolyse og observeres på sengepost med rask mobilisering.
 - C Pasienten gis ikke intravenøs trombolyse, da det er «hyperdens media sign» som er en kontraindikasjon mot trombolyse.
 - D X** Pasienten gis intravenøs trombolyse og overflyttes til sykehus med intervensjons-kompetanse for eventuell trombektomi.
-

000015919a9f79e80f

55

Mann på 33 år, samboer med 2 barn, jobber som bussjåfør. Stort sett frisk, men ryggsmertor i perioder, BMI på 33. Han har brukt SSRI i 1 år pga plagsom og hemmende bekymringsangst (GAD) som har vedvart siden ungdomsskolealder. Han har hatt flere behandlingsperioder med psykoterapi ved DPS tidligere med begrenset effekt. Har heller ikke hatt noen merkbar effekt av SSRI. Han oppsøker deg, som fastlegevikar, og lurer på om det er andre medikamenter han kan prøve. Hva er det riktigst å anbefale?

- A Benzodiazepin
 - B Fortsette med SSRI, effekten kommer gitt mer tid
 - C X** Venlafaxin (SNRI)
 - D Mirtazapin
-

000015919a9f79e80f

56

Hepatitt C er en infeksjon som i 50-80% av tilfellene medfører kronisk bærertilstand som kan resultere i leversvikt. Tilstanden er vanligvis asymptomatisk. Fastlegen har en god posisjon for å kunne fange opp pasienter med slik infeksjon. Det finnes ulike grupper i befolkningen med høyere frekvens av tilstanden.

Hvilke grupper av personer er det grunnlag for at fastlegen tester?

- A Personer som er kjent for å misbruke alkohol
 - B X** Personer med tatovering utført i utlandet
 - C Personer som har fått blodtransfusjon i Norge omkring år 2000
 - D Personer som har gjennomgått operasjoner i et annet europeisk land
-

000015919a9f79e80f

57

Som fastlege møter du en 25 år gammel kvinne med bipolar lidelse type 1 som ble diagnostisert for 4 år siden da hun var innlagt med en manisk psykose. Hun er singel, ingen barn, fysisk frisk. Hun har siste 2 årene brukt litium i kombinasjon med SSRI og har vært stabil med bra funksjon i jobben som selger. Hun kommer til deg som fastlege fordi hun nå på nytt er i ferd med å utvikle en blandet episode med både maniske og depressive symptomer med raske svingninger og er redd for hvordan dette skal utvikle seg. Forteller at hun sluttet med litium og SSRI for 6 uker siden fordi hun da følte seg veldig frisk og ville prøve uten. Hun vil starte med medisiner igjen, men ikke litium pga bivirkninger med polyuri og ønsker ikke medikamenter som kan gi vektøkning (har BMI på 29). Ønsker bestemt ikke innleggelse.

Hva er riktigst medikament å tilby henne nå?

- A Starte med aripiprazol (Abilify) og reoppstarte SSRI
 - B Starte med olanzapin (Zyprexa) og reoppstarte SSRI.
 - C Starte med olanzapin (Zyprexa)
 - D X** Starte med quetiapin (Seroquel)
-

000015919a9f79e80f

58

En 63 år gammel tidligere frisk dame ble behandlet for en nedre luftveisinfeksjon med antibiotika. Et røntgenbilde av thorax ga mistanke om en svulst i mediastinum. Mistanken ble bekreftet på en CT-undersøkelse, som viste en 5 cm stor svulst i fremre mediastinum. Hva er den mest sannsynlige diagnosen?

- A Tumor utgående fra øvre gastrointestinaltrakt
- B Schwannom
- C X** Thymom
- D Metastase fra annen tumor

000015919a873e80f

59

Forgiftninger med metanol gir en rekke symptomer og funn, hvorav synsskader/blindhet kanskje er det som er best kjent blant legfolk. Ut fra klinisk-biokjemiske prøver er det imidlertid et annet typisk bilde som dominerer. Hvilket bilde er det?

- A Hemolytisk anemi.
- B Metabolsk alkalose.
- C X** Metabolsk acidose.
- D Respiratorisk acidose.

000015919a873e80f

60

En 75 år gammel mann kommer på allmenlegekontoret ditt og kan fortelle at han de siste uker har hatt hodepine av en type han ikke tidligere har hatt. Videre har han følt seg slapp og har smerter når han tygger. Han oppsøker deg nå fordi han i går akutt merket nedsatt syn i høyre øye. Han har også hatt episoder av sekundær varighet med blindhet høyre øye de siste ukene.

Ved undersøkelse finner du at pasienten har kun visus fingertelling høyre øye. Pupillens reaksjon på lys er normal, og pasienten angir ikke nedsatt fargesyn. Ved oftalmoskopi finner du et avbleket område i bakre del av øyet som kan passe med et retinalt infarkt på bakgrunn av en grenarterieokklusjon. Temporalisarteriene er ømme ved palpasjon.

Hva er den overveiende mest sannsynlige diagnosen, og hvilken undersøkelse er mest relevant for å avklare denne diagnosen.

- A Subakutt bakteriell endocarditt og ekkokardiografi
- B X** Arteritis temporalis og temporalisbiopsi
- C Carotisdisseksjon og MR-angiografi av carotis
- D Carotisstenose på atherosklerotisk basis og ultralydundersøkelse av arteriene på halsen.

000015919a873e80f

61

En tidligere frisk 28 år gammel kvinne kommer til deg som fastlege på grunn av lett dyspne og tyngdefølelse i venstre underekstremitet. Symptomene har vart i en ukes tid. Hun er gravid i uke 32, og har ingen barn fra før. Du tar en hurtigtest for D-dimer som viser 3,4 mg/L (normalt < 0,5 mg/L). Hvilken undersøkelse er det mest riktig å henvise til?

- A X** Ultralyd av dype vener
- B CT lungearterier
- C Ventilasjons/perfusjons scintigrafi
- D Røntgen thorax

000015919a873e80f

62

En 50 år gammel kvinne kommer på allmenlegekontoret ditt og kan fortelle at hun fra i går kveld relativt akutt fikk smerter høyre øye og nedsatt syn. Hun er ellers frisk. Ikke tidligere øyesykdom utover at hun er hypermetrop.

Ved undersøkelse finner du at høyre øye er rødt, pupillen er semidilatert, hornhinnen er såpass uklar at du ikke klarer å vurdere kammerdybden. Du finner ikke tonometret ditt.

Hvilke undersøkelser som du kan gjøre på kontoret er det riktigest å gjøre for å stille diagnosen?

- A Kokaintest
Palpere øyetonus
Vurdere kammerdybde kontralaterale øye
- B Palpasjon av øyetonus
Drypping med lokalanestesidråpe
Anamnese med henblikk på glaucomhereditet.
- C X** Palpasjon av øyets tonus sammenlignet med det andre uaffiserte øyets tonus
Drypping med lokalanestesidråper
Vurdering av det kontralaterale øyets kammerdybde
- D Korneasensibilitet
Pupillereaksjon
Synsfelt

000015919a679e80f

63

Du er fastlege for en 55 årig mann som følges til akutt-time av kona. Pasienten har hatt økende depresjonssymptomer siste 3 månedr og du har startet antidepressiva (SSRI) for 2 uker siden. Kona forteller at pasienten ikke har blitt bedre. Tvert imot var han i dag sykere enn noen gang. Han har sovet minimalt. Han har vært nærmest desperat. Pasienten selv bekrefter dette, og fremstår ekstremt urolig og plaget. På direkte spørsmål om han har tanker om å skade seg selv får du et litt uforståelig svar. Du blir svært bekymret for pasienten og redd for suicidfare. Du bestemmer deg for å legge han inn. Du spør om pasienten aksepterer innleggelse, han svarer da et eller annet som du ikke helt forstår om er aksept eller nekt. Du spør om igjen flere ganger og får hele tiden uklare svar. Pasienten virker å være i veldig villrede, ambivalens eller forvirring.

Hva er det mest riktig å gjøre?

- A Du ber ektefelle passe godt på ham hjemme og komme tilbake til ny time i morgen da det nå ikke er grunnlag for innleggelse mot eget samtykke.
- B Du legger umiddelbart pasienten inn i hht § 2.1. Du ber ektefelle påse at han kommer seg til sykehuset.
- C Du legger umiddelbart pasienten inn i hht § 3.3. da pasienten er alvorlig sinnslidende og suicidal.
- D X** Du legger umiddelbart pasienten inn i hht § 3.2 da du mistenker alvorlig sinnslidelse og suicidfare.

000015919a679e80f

64

De fleste kreftsvulster med utgangspunkt i slimhinner i hode-hals regionen er plateepitelkarsinomer. I mange tilfeller er disse assosiert med risikofaktorer som tobakk, alkohol eller HPV-infeksjon. Ulike lokalisasjoner eller subsites i regionen har stor betydning for diagnostikk, behandling og resultater med hensyn til overlevelse.

Hvilken lokalisasjon av plateepitelcarcinomer i strupe og svelg har den beste prognosen?

- A Hypopharynx
- B Tungebasis
- C Supraglottisk
- D X** Stemmebånd

000015919a679e80f

65

En 73 år gammel mann med tidligere diagnostisert KOLS og tablettkontrollert diabetes mellitus møter opp på legekantoret to uker etter koronarkirurgi og tre dager etter at han ble skrevet ut fra sykehuset. Han føler seg slapp og hoster mye. Han har selv målt kroppstemperatur på 38,3 grader rektalt. Pasienten har økende smerter ved hosting og når han beveger seg, og har ligget mye i sengen siden utskrivelsen.

Hva er den mest sannsynlige forklaringen på pasientens symptomer?

- A X** Pasienten har mest sannsynlig sternumløsning/mediastinitis og bør henvises til sykehuset for nærmere avklaring.
- B** Pasienten har mest sannsynlig tidlig graftokklusjon og bør henvises til sykehuset for nærmere avklaring.
- C** Pasienten har mest sannsynlig lungeemboli og bør henvises til sykehuset for CT angio av lungearterier.
- D** Pasienten har mest sannsynligvis en øvre luftveisinfeksjon og bør settes på antibiotika i regi av primærhelsetjenesten.

000015919a673e80f

66

Også ved hjertesvikt er en god sykehistorie allmennlegens viktigste diagnostikum, men må følges opp av en målrettet klinisk undersøkelse og tilleggsundersøkelser som kan bekrefte eller avkrefte den kliniske diagnosen. For noen symptomer, tegn og tester relatert til hjertesvikt er spesifisitet undersøkt. Hvilken variabel har høyest spesifisitet ved hjertesvikt?

- A** Elektrokardiogram
- B** Halsvenestuvning
- C X** Hepatomegali
- D** Dyspne

000015919a673e80f

67

45 år gammel mann har bestilt time for øyeblikkelig hjelp hos deg som fastlege på grunn av forverring av smerter og kløe i venstre øregang.

Hvilke(n) undersøkelse(r) er viktigst for å stille en tentativ diagnose?

- A** Hørselstest
- B** Head-Impuls test
- C** Stemmegaffelprøve
- D X** Otoskopi + prøvetakning fra øregang

000015919a673e80f

68

En 35 år gammel mann med et kjent stoffmisbruk er innlagt på medisinsk avdeling hvor du er visittgående lege. Pasienten har vært behandlet i 5 dager med penicillin i.v. pga en pneumoni påvist som et diffust infiltrat i hø. lunges midtfelt. I dag er han høyfebril (temp 39,5°C), klager over tungpusthet og har økende smerter i høyre skulder.

Hva er det mest korrekt å gjøre i denne situasjonen?

- A** Ta nye blodkulturer og flytte pasienten til intensivavdelingen
- B X** Ta nye blodkulturer og et nytt røntgen thorax
- C** Ta nye blodkulturer og legge til et aminoglycosid
- D** Ta nye blodkulturer og skifte antibiotika til et makrolid

000015919a673e80f

69

En 65 år gammel mann har fått akutte pustevansker og kommer i ambulansse sammen med sin kone. Etter en kort kjøretur til akuttmottaket møter du ham som lege. Han har fått O2 på maske under turen. BT 160/90, Puls 110. Pasienten greier ikke å snakke selv, kona forklarer at det hele begynte med litt ondt i halsen og lett grad av svelgsmerter dagen før, men ble betydelig verre i løpet av de siste timene. Han har akutt stridor og han kan ikke svelge eget spytt, han sikler en del. Hvilken akutt sykdom er mest sannsynlige årsak?

- A Astma bronkiale med forverring
 - B Spontan pneumotoraks
 - C Halsbetennelse med ødemer
 - D X** Epiglottitt, infeksjon som affiserer strupelokk
-

000015919a/679e80f

70

En 26 år gammel medisinerstudenten er gravid i 5. måned. Hun er utplassert på lokalsykehus. Hun blir bedt om å assistere ved en ortopedisk prosedyre som krever røntgengjennomlysning. Kan hun etter gjeldende retningslinjer delta ved denne prosedyren?

- A X** Nei
 - B Ja, hvis hun bruker adekvat beskyttelsesutstyr
 - C Ja, hvis røntgenrøret står under pasientbordet
 - D Ja
-

000015919a/679e80f

71

En kvinne på 40 år innlegges lokalsykehuset som ø.hj. Hun har jevnt verkende smerter oppover til høyre i abdomen. Smertene lindres når hun ligger i ro. Du observerer at abdominal respirasjon er fraværende. Temperatur 38 grader Celsius. Hva er den mest sannsynlige diagnosen?

- A Akutt appendicit
 - B Gallestein
 - C Pyelonefritt
 - D X** Kolecystitt
-

000015919a/679e80f

72

En 19 år gammel kvinne oppsøker voldtektsmottaket der du er lege, pga mistanke om voldtekt ca 10 timer tidligere. Hun forteller at hun har vært på en fest i går kveld. Hun hadde frivillig drukket 5 enheter alkohol. På nachspiel ble hun servert en bitter, fargeløs drikke, og etter dette husker hun ingen ting før hun våkner i en seng uten truse og med en fremmed mann ved siden av seg. Hun har noe smerter i underlivet og blør litt.

Hvordan er det riktigst å utrede og behandle kvinnen?

- A X** Ta urinprøve for toxicologisk screening. Gjøre en gynekologisk undersøkelse særlig med tanke på inspeksjon av ytre genitalia og sporsikring
 - B Ta blodprøve for toxicologisk screening. Gjøre en gynekologisk undersøkelse med spekelinspeksjon og sporsikring
 - C Gjøre en gynekologisk undersøkelse med spekelinspeksjon og sporsikring
 - D Ta klamydiaprøve, serologi for hepatitt B og C, samt HIV og henvise kvinnen til politiet for sporsikring
-

000015919a/679e80f

73

En 25 år gammel kvinne kommer til deg pga dyspareuni (samleiesmerter). Hun har fast partner. Helt siden hun fikk menstruasjonen har hun plagdes med dysmenore, men plagene har nesten blitt borte etter at hun startet med kontinuerlig p-pille. Hun har nesten ikke blødnigner.

Hvilken tilstand/lidelse er det mest sannsynlig at hun har, og hvordan er det riktigst å utrede dette i allmenpraksis?

- A PCOS (poly cystisk ovarialsyndron). Ta blodprøver og henvise til spesialist for vaginal ultralyd.
- B Cervical ectopi. Gjøre gynekologisk undersøkelse, inspisere cervix og ta cytologi
- C X** Bekkenbunnsmyalgier. Gjøre gynekologisk undersøkelse og palpere bekkenbunnsmuskulaturen
- D Endometriose. Henvise pasienten direkte til diagnostisk laparoskopi

000015915a/679e80f

74

Du er praksisveileder for en legestudent i allmennpraksis og skal gi tilbakemelding på et knippe av hennes journalnotater. Hun sier at hun gjerne vil bruke den allmennmedisinske notatmalen PSOAP, men foretrekker ikke å merke notatets ulike elementer med bokstavene P-S-O-A-P. Studenten har skrevet følgende notat:

"Mageproblemer. Diare og magesmerter siste 14 dgr. Debut 2 dgr etter hjemkomst fra India. 5-10 tømninger/dag og slapp. Ikke hatt feber el sett blod i avføring. Frisk fra tidligere. Ingen andre i reisefølget syke. Turistdiare?, p.t. ikke svært alvorlig men indikasjon for utredning. Bl.pr. Fæcesprøver med dyrkn og mikro. Kontroll 1 uke. Tilbake hvis verre."

Hvilket innholdsmessig format har notatet som studenten har skrevet?

- A PSOP
- B PSOAP
- C SOAP
- D X** PSAP

000015915a/679e80f

75

En 23 år gammel student oppsøker deg på legevakt en ettermiddag. Over flere dager har han i tiltagende grad smerter i ansiktet på høyre side og han beskriver en form for trykkførmelse nedenfor høyre øye. Han har ikke feber men han tok noen tabletter Paracet for å dempe på smertene. Hvilken diagnose er mest sannsynlig riktig?

- A X** Akutt bihulebetennelse
- B Infeksjon i høyre øye
- C Tannrots abcess
- D Trigeminusnevralgi

000015915a/679e80f

76

En 25 år gammel kvinne trenger prevensjonsveiledning. Hun har ikke vært gravid og har regelmessige, smertefulle blødninger. Hun må bli hjemme fra jobb 1-3 dager per måned. Hun har prøvd kombinasjons p-pille, men opplever at hennes stemningsleie påvirkes negativt. Hun har prøvd p-stav, men har vedvarende blødninger med denne. Hvilken prevensjon er det riktigst å foreslå her?

- A Minipillen Cerazette, fordi den vanligvis ikke påvirker stemningsleie.
- B X** Hormon spiral, fordi det kan hjelpe mot dysmenorrhoe.
- C Kondom, fordi det ikke fins andre gode alternativer.
- D Flexi-T, en kobber spiral for kvinner som ikke har født.

000015915a/679e80f

77

I følge Lov om helsepersonell (§ 10a) skal helsepersonell bidra til å ivareta behovet for informasjon og oppfølging som mindreårige barn trenger når en av foreldrene har stor sykdomsbyrde. For hvilke sykdomstilstander (hos foreldre) og situasjoner gjelder dette?

- A Psykisk sykdom og rusavhengighet når foreldre blir innlagt i sykehus
- B Psykisk sykdom, rusavhengighet og alvorlig somatisk sykdom når foreldre blir innlagt i sykehus
- C X** Psykisk sykdom, rusavhengighet og alvorlig somatisk sykdom enten foreldre blir innlagt i sykehus eller ikke
- D Psykisk sykdom og rusavhengighet enten foreldre blir innlagt i sykehus eller ikke

000015919a879e80f

78

Hvilken faktore har vist beskyttende effekt mot ovarialcancer?

- A Tidlig menarke
- B Nulliparitet
- C X** Amming
- D Sein menopause

000015919a879e80f

79

Forskrift om kommunal betaling for utskrivningsklare pasienter stiller flere krav som må være oppfylt før pasienten kan utskrives. Hvilket krav er nedfelt i denne forskriften?

- A Fastlegen skal varsles før utskrivning når det foreligger behov for medisinsk oppfølging av pasienten
- B Kommunen har forpliktet seg til å følge opp behandlingen som sykehuset har startet og er nedfelt i faglige retningslinjer
- C Sykehuset må ha vurdert om kommunen har et forsvarlig tilbud til pasienten
- D X** Det skal foreligge et klart standpunkt til diagnose(r)

000015919a879e80f

80

Ei 32 år gammel kvinne har fått fjerna en ovarialtumor. Tumoren skjæres opp, og den inneholder både hår, brusk og tenner. Hvilken diagnose er det mest sannsynlig at kvinna har?

- A Mucinøst cystadenom
- B X** Dermoid cyste
- C Germinalcellecarcinom
- D Endometriom

000015919a879e80f

81

En 63 år gammel kvinne har ved gastroskopi fått påvist et ukomplisert ulcus pepticum på 20 mm i diameter i corpus ventriculi på minorsiden. Siste to månedene har hun kjent et intermitterende og tiltakende ubehag i øvre abdomen. I samme periode har hun gått ned 3 kg i vekt. Det ble startet med protonpumpehemmer etter gastroskopiundersøkelsen og symptomene har siden vært avtagende og vekten har stabilisert seg. Vevsprøver tatt ved gastroskopiundersøkelsen ble besvart etter 2 uker og viste positivt PCR for *Helicobacter pylori* og histologi viste sparsomt prøvemateriale med fibrin og reaktiv inflammasjon i sårkanten. Hva er riktigst oppfølging av denne pasienten?

- A X** Ny kontroll med gastroskopi innen noen uker for å kontrollere at såret i magesekken er tilhelet
- B I første omgang trippelkur for å eradikere påviste *Helicobacter pylori*
- C Følges av fastlege med blodprøver og henvises til ny vurdering om hun på nytt opplever de samme plagene
- D Henvises til CT abdomen for å utelukke bakenforliggende årsake til ulcus ventriculi

000015919a879e80f

82

En tidligere frisk 60 år gammel kvinne har i mange år vært plaget med obstipasjon. Nå har hun oppsøkt legen fordi hun de siste to dagene har følt seg slapp, er kvalm, har smerter i venstre fossa ilaca og har temperatur 38.5. Abdomen er noe utspilt og ved palpasjon er hun noe øm i venstre fossa, for øvrig uømt ved lett palpasjon. Laboratorieverdiene viser: CRP 125 (<5), Hb 11.0 (11.7-15.3), leucocytter 15.0 (4.1-9.8), kreatinin 75 (45-90).

Hva er den mest sannsynlige diagnosen?

- A X** Diverticulitt
- B** Cancer coli
- C** Ulcerøs colitt
- D** Pyelonefritt

000015919a879e80f

83

En 27 år gammel norsk mann oppsøker legekantoret pga svie i epigastriet, kvalme og sure oppstøt de siste 2 uker. Han er tidligere frisk, er i god almentilstand og bruker ingen medisiner. Han har normal Hb og CRP.

Hva er riktigst å gjøre i denne situasjonen?

- A X** Avvente klinisk utvikling, evt. prøvebehandle med en kort kur med syrehemmende medisin.
- B** Henvise til gastroskopi
- C** Gi trippelkur mot *Helicobacter pylori*
- D** Ta hurtigtest for *H. pylori* og gi trippelkur dersom positiv prøve

000015919a879e80f

84

En 75 årig mann som er dagligrøyker sier at han får smerter i høyre legg etter 250 m gange. Smertene blir borte etter 2 minutter når han stopper. Du undersøker pasienten og finner normal puls i a. dorsalis pedis og a. tibialis posterior.

Kan denne pasienten ha Claudicatio Intermittens?

- A** Nei, fordi han ikke får symptomer før etter 250m
- B** Ja, fordi normale pulser i hvile på foten utelukker vaskulær claudicatio men ikke «pseudoclaudicatio»
- C** Nei, fordi normale pulser så langt distalt innebærer åpne blodårer i hele beinet og derved utelukkes symptomgivende karsykdom som Claudicatio Intermittens på den siden.
- D X** Ja, fordi man kan ha en proksimal stenose i bekkenarteriene som gir normale pulser i hvile

000015919a879e80f

85

Du skal vurdere en 65 år gammel mann som er innlagt i sykehuset og har vært syk i 10 dager med smerter i øvre abdomen, etter hvert lokalisert under høyre costalbue. De siste dager har han hatt feber med temperatur mellom 38-38.5°C. Ultralydundersøkelse av lever og galleveier viser stein i galleblæren og kraftig kolecystitt. Blodprøver viser følgende:

Blodprøve	Hb	CRP	Bilirubin	ALP	ALAT	PtINR	Amylase
Normal-område	13.4-17.0g/L	0-5mg/L	5-25µmol	35-105 U/L	10-70U/L	0.9-1.2 (ratio)	25-120 U/L
Målt hos pasient	15.3 g/L	270 mg/L	70 µmol	450 U/L	170 U/L	1.1	105 U/L

MRCP viser at det foreligger minst to steiner i ductus koledochus.

Hvilken behandling legger du opp til hos denne pasienten?

- A X** Gir pasienten antibiotika og henviser til snarlig ERCP for å få fjernet stein i dype galleveier. Planlegger såolecystektomi etter 2-3 måneder.
- B** Gir pasienten antibiotika og melder pasienten til øyeblikkelig hjelp operasjon medolecystektomi og fjerning av stein fra ductus koledochus.
- C** Gir pasienten antibiotika for å drive tilbake hansolecystitt for så å planleggeolecystektomi etter 2-3 måneder når betennelsen i galleblæren har gått tilbake.
- D** Gir pasienten antibiotika og planlegger poliklinisk kontroll etter 2-3 måneder for da å vurdere behov for operasjon for gallesteinssykdom.

000015919a879e80f

86

Høsten 2014 var det et stort utbrudd av parotitt (kusma) blant studentene i Trondheim. Som smittevernlege, hvilket tiltak ville du forvente å være gjennomførbart og ha noe effekt på smittespredningen?

- A** Isolere alle med kliniske parotittsymptomer en ukes tid.
- B** Sette i gang blodprøvetaking av studentene og undersøke om de hadde antistoffer mot parotittvirus, og tilby vaksine til de som var seronegative.
- C** Tilby boosterdose av MMR-vaksine til alle med usikker vaksinasjonsstatus.
- D X** Teste spyttprøver med PCR av alle med kliniske symptomer og vaksinere nærkontakter.

000015919a879e80f

87

Du skal vurdere en 28 år gammel kvinne som ble lagt inn i sykehuset dagen før med noen timers sykehistorie med kraftige øvre magesmerter med overvekt på høyre side. Pasienten er gravid i 12. svangerskapsuke. Dagen etter er pasienten symptomfri. Blodprøver innleggelsesdagen viser følgende:

Blodprøver	Hb	CRP	Bilirubin	ALP	ALAT	PtINR	Amylase
Normalområde	13.4-17.0 g/L	0-5mg/L	5-25µmol/L	35-105U/L	10-70U/L	0.9-1.2 (ratio)	25-120U/L
Målt hos pasient	13.9 g/L	<5 mg/L	40µmol/L	356 U/L	180 U/L	1.0	1020 U/L

MRCP viser multiple små steiner i galleblæren, men ikke stein i dype galleveier (ductus koledochus og ductus hepaticus)

Hvilken behandlingsstrategi er den beste?

- A** Anbefaler å avvente med behandling av hennes gallesteinssykdom til eventuelt nytt smerteanfall
- B X** Setter pasienten opp til laparoskopiskolecystektomi i løpet av få dager
- C** Settes opp tilolecystemktomi etter at svangerskapet er over
- D** Henviser pasienten til ERCP med papillotomi

000015919a879e80f

88

En 27 år gammel mann kommer til sin fastlege og forteller at han de siste 10 dager har hatt diffuse magesmerter og multiple løs defekasjoner med intermitterende noe friskt blod. Han var helt uten symptomer frem til debut av plagene. Han er frisk fra tidligere og bruker ingen medisiner. Han har en søster med ulcerøs colitt.

Hvilken diagnose er mest sannsynlig?

- A** Ischemisk colitt.
- B X** Infeksiøs colitt.
- C** Crohns sykdom
- D** Ulerøs colitt.

000015919a879e80f

89

Du skal vurdere en 59 år gammel mann som de siste 3 måneder har gått ned ca 6 kg i vekt. De siste to uker har han blitt gul på øynene og etter hvert også i huden. Urinen har blitt mørkfarget. Han har merket hudkløe, men ikke magesmerter. Blodprøver viser følgende:

Blodprøve	Hb	CRP	Bilirubin	ALP	ALAT	PtINR	Amylase
Normal-område	13.4-17.0g/L	0-5mg/L	5-25µmol	35-105 U/L	10-70U/L	0.9-1.2 (ratio)	25-120 U/L
Målt hos pasient	15.8 g/L	5 mg/L	350 µmol	540 U/L	70 U/L	1.1	105 U/L

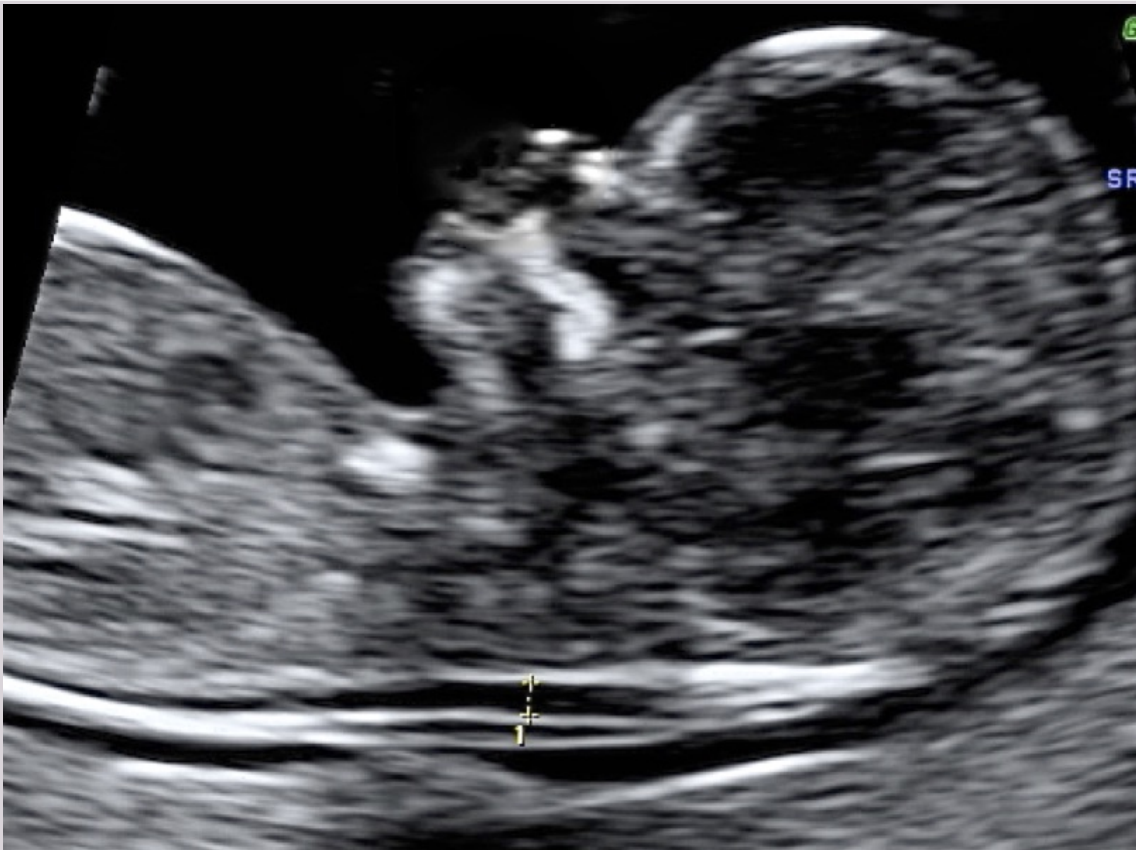Ultralydundersøkelse av lever og galleveier viser dilaterte intra- og ekstrahepatiske galleveier.
Hvilken undersøkelse/tiltak bør være neste skritt i utredningen?

- A Rtg oversikt abdomen for å vurdere om det foreligger dilaterte tarmslynger
- B X** CT av thorax/abdomen/bekken
- C MRCP for å vurdere om det foreligger stein i dype galleveier som kan forklare kraftig forhøyet bilirubin i blod og gulfarge i hud
- D ERCP med tanke på å få lagt avlastende stent i galleveiene

000015919a/675e80f

90

Bildet viser måling av nakkeoppklaring hos et foster. Dette brukes til å beregne risiko for trisomier hos foster. Hvem kan få utført denne undersøkelsen i Norge?



- A Kvinner som er engstelige for å få et barn med trisomi
- B Det er fra 1 september 2016 bestemt at alle kvinner som ønsker det kan få utført denne undersøkelsen
- C X** Kvinner som er over 38 år ved estimert termin
- D Bare kvinner som er over 38 år ved undersøkelsestidspunktet

000015919a/675e80f

91

En 64 år gammel mann har ca 5-6 enheter alkohol daglig i over 10 år. Han føler seg uvel og slapp, er blitt gradvis gulere i huden og du har derfor bestilt en rekke blodprøver. Det er kommet følgende svar: ALAT 213 (15-70 U/L), ASAT 306 (10-45 U/L), ALP 130 (35-105 U/L), GT 573 (15-115 U/L) bilirubin 98 (5-25 µmol/L), INR 1.2 (0.9-1.2), albumin 32 (36-45 g/L). Pasienten har klinisk bedømt en liten mengde ascites, svarer godt på alle spørsmål og er orientert for tid, sted og situasjon. Hva er de(n) mest sannsynlige diagnosen(e) hos denne pasienten?

- A X** Alkoholisk hepatitt og/eller pankreascancer
 - B** Kolecystitt
 - C** Infeksiøs hepatitt.
 - D** Alkoholisk hepatitt og lett leversvikt.
-

000015919a/679e80f

92

En 47 år gammel kvinne har vært slapp og trøtt en tid og du har som fastlege tatt en rekke blodprøver, blant annet følgende: ALAT 120 (15-70 U/L), ASAT 94 (10-45 U/L), ALP 370 (35-105 U/L), bilirubin 31 (5-25 µmol/L). INR 1.1, albumin 38 (36-45). Hepatitt A, B og C serologi er negative, s-anti-mitochondrie (M2) 94 U (<20), s-anti-F-actin 18 U (<20). Hvilken sykdom er det mest sannsynlig at hun har?

- A** Primær skleroserende cholangitt (PSC), fordi det er positiv anti-M2 og blodprøvene viser et cholestasemønster
 - B X** Primær biliær cholangitt (primær biliær cirrhose), fordi det er positiv anti-M2 og blodprøvene viser et cholestasemønster
 - C** Autoimmun hepatitt, fordi de har ofte positive anti-M2 og neaktiv anti-F-actin.
 - D** Hepatitt B, fordi anti-M2 kan være positiv før anti-HBs-antistoff blir forhøyet, og blodprøvene tyder ellers på en hepatitt.
-

000015919a/679e80f

93

En 14 måneder gutt går i barnehage og har gått uten støtte i 2 måneder. I går kom han hjem fra barnehagen og virket febril og utilpass. I dag morges da han våknet ville han ikke gå ut av sengen. Han hylte da mor ville forsøke å kle på ham sokker, og mor oppdaget at høyre ankel virket hoven og varm med en svak rødme i huden. Han gråter ved alle forsøk på å bevege foten. Temperaturen er 38.5°C. Hva er den mest sannsynlige diagnosen?

- A** Systemisk barneleddgikt
 - B** Borrelia-artritt
 - C X** Purulent artritt
 - D** Akutt revmatisk feber
-

000015919a/679e80f

94

Hva har distribusjonsvolumet å si for plasmakonsentrasjonen av kroppsfremmede stoffer?

- A** ingenting
 - B** sammenhengen er ukjent
 - C** stort distribusjonsvolum, høy plasmakonsentrasjon
 - D X** lite distribusjonsvolum, høy plasmakonsentrasjon
-

000015919a/679e80f

95

En kvinne på 70 år innkommer sykehuset kl 20.30 med akutte høyre sidige lammelser i ansikt, arm og bein samt vanskelig for å snakke og ta instruksjoner. Debut av symptomene kl 19.15. BT 170/90, puls 80 regelmessig. EKG: sinusrytme, normalt. Akutt CT caput normalt.

Pasienten har kjent hypertoni og behandles med calciumantagonist. Tidl hatt noen episoder av noen timers varighet med rask uregelmessig puls, men Holtermonitorering over 24 timer tatt for 6 mnd siden var normal.

Du behandler pasienten med i.v trombolyse med start kl 21.00 og ved tilsyn kl 22.00 snakker pasienten uten problemer og lammelsen i ansiktet og i beinet er ikke lenger tilstede, men fortsatt litt nedsatt kraft i arm og hånd.

Klokken 22.30 blir du oppringt av vakthavende sykepleier som opplyser at pasienten nå er blitt trøtt, har vanskelig for å snakke og ikke lenger kan bevege høyre arm/hånd. BT 175/95, puls 100 uregelmessig og EKG viser atrieflimmer.

Hva skal du gjøre først med denne pasienten?

- A X** Rekvirere ny CT caput som ø-hjelp pga mistanke om hjerneblødning
- B** Starte blodtrykkssenkende behandling pga hypertensjonen
- C** Starte med høye doser av steroider i.v. pga mistanke om hjerneødem
- D** Starte antikoagulasjon for å forhindre nye blodpropper da EKG viser atrieflimmer

000015919a/679e80f

96

En eldre dement og benskjør kvinne falt i gangen på sykehjemmet hvor hun bodde, og pådro seg brudd i lårhalsen. Hun ble innlagt sykehus, operert og få dager senere ble hun funnet død i sin seng. Kvinne ble obdusert, og det ble påvist en sentral blodpropp i lungepulsåren.

Hva er det mest korrekte oppstettet av årsaker til død på dødsmeldingen?

- A** Ia - Blodpropp i lungene, Ib - Lårhalsbrudd, Ic - Benskjørhet, II - Fall
- B** Ia - Benskjørhet, Ib - Fall, Ic - Blodpropp i lungene, II - Lårhalsbrudd
- C** Ia - Fall, Ib - Benskjørhet, Ic - Lårhalsbrudd, II - Blodpropp i lungene
- D X** Ia - Blodpropp i lungene, Ib - Lårhalsbrudd, Ic - Fall, II - Benskjørhet

000015919a/679e80f

97

ACE-hemmere kan utløse nyresvikt, spesielt hos eldre.

Hva er den viktigste årsaken til dette?

- A X** Dilatasjon av efferente arteriole
- B** Bradycardi
- C** Rhabdomyolyse
- D** Reduksjon av hjertets diastoliske funksjon

000015919a/679e80f

98

Som lege i akuttmottaket tar du i mot ei 29 år gammel kvinne med akutt innsettende, lavtsittende magesmerter. Hun fikk diagnostisert en cyste i det ene ovariet for 3 måneder siden.

Hvilken undersøkelse er det riktigst å gjøre først?

- A X** Urin HCG
- B** Rtg oversikt abdomen
- C** Ultralyd abdomen
- D** Henvise til gynekolog for transvaginal ultralyd

000015919a/679e80f

99

Foreldrene til en 2 år gammel gutt kommer til deg som helsestasjonslege. De forteller at gutten snakker lite, har endel lyder og enkeltord, men har ikke begynt å sette sammen ord til 2-ords setninger. Han reagerer ikke alltid på tiltale. Noen ganger virker det som om han sitter i sin egen verden uten å se på den som snakker til han.

Hvilken undersøkelse bør først gjøres av denne gutten?

- A Logoped-undersøkelse for å utelukke taleforstyrrelser
 - B EEG undersøkelse for å utelukke epilepsi
 - C X Hørselsundersøkelse
 - D IQ-testing av gutten for å utelukke mental retardasjon
-

000015915a/673e80f

100

En 42 år gammel kvinne kommer til deg på legekontoret med lumbale smerter uten utstråling som har vart i 4 uker. Hun jobber som barne- og omsorgsarbeider og har vært sykemeldt siden smertedebut. Hun er tidligere frisk. Hun holder seg i aktivitet ved å gå daglige turer, men har kuttet ut aerobic av frykt for å forverre plagene. Hun har også hatt langvarige nakkeplager og er bekymret for om hun klarer å komme tilbake til jobben sin. Hun fremstår ellers frisk.

Hvordan er det riktigst å håndtere denne pasienten?

- A Gi pasienten en konsultasjon med fokus på trygging og egenmestring, og henvise til naprapat for helhetlig tilnærming
 - B Gi pasienten en konsultasjon med fokus på trygging, egenmestring og råd om aktivitet
 - C Gi pasienten en konsultasjon med fokus på trygging og egenmestring, og henvise til MR
 - D X Gi pasienten en konsultasjon med fokus på trygging og egenmestring, og henvise til fysioterapeut som driver aktiv behandling og gir råd for å fremme egenkontroll
-

000015915a/673e80f

Testen har 100 oppgaver. Av disse ble 0 oppgaver trukket. Totalt ble det gjort fasitendringer på 0 oppgaver.